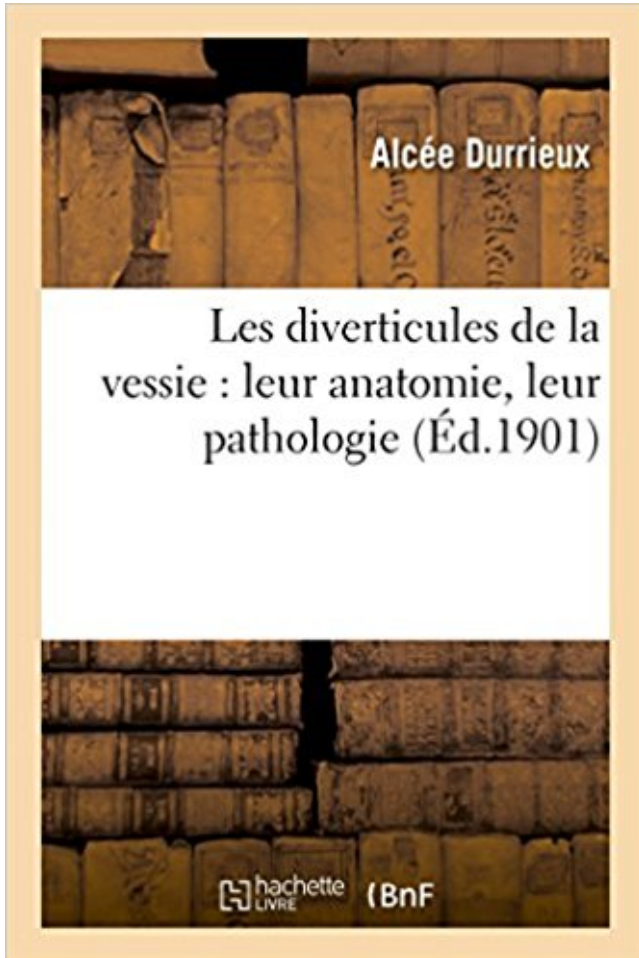


Les diverticules de la vessie : leur anatomie, leur pathologie Télécharger, Lire PDF



TÉLÉCHARGER

LIRE

ENGLISH VERSION

DOWNLOAD

READ

Description

Les diverticules de la vessie : leur anatomie, leur pathologie / par le Dr Alcée Durrieux,...
Date de l'édition originale : 1901

Ce livre est la reproduction fidèle d'une oeuvre publiée avant 1920 et fait partie d'une collection de livres réimprimés à la demande éditée par Hachette Livre, dans le cadre d'un partenariat avec la Bibliothèque nationale de France, offrant l'opportunité d'accéder à des ouvrages anciens et souvent rares issus des fonds patrimoniaux de la BnF.

Les oeuvres faisant partie de cette collection ont été numérisées par la BnF et sont présentes sur Gallica, sa bibliothèque numérique.

En entreprenant de redonner vie à ces ouvrages au travers d'une collection de livres réimprimés à la demande, nous leur donnons la possibilité de rencontrer un public élargi et participons à la transmission de connaissances et de savoirs parfois difficilement accessibles. Nous avons cherché à concilier la reproduction fidèle d'un livre ancien à partir de sa version numérisée avec le souci d'un confort de lecture optimal. Nous espérons que les ouvrages de

cette nouvelle collection vous apporteront entière satisfaction.

Pour plus d'informations, rendez-vous sur www.hachettebnf.fr

ANATOMIE . Autre pathologie et les symptômes de la moelle très étroitement liés peuvent être dues à des diverticules méningées, méningocèles, et pseudoméningocèles. . par le radiologue en lecture des films ou par le médecin qui leur a ordonné. . Incapacité de vider la vessie ou dans les cas extrêmes d'uriner du tout.

prostate) est une pathologie fréquemment rencontrée chez le sujet du 3e âge. (sexe masculin). . développés, car 70% des hommes recevront au cours de leur vie un traitement .. La connaissance de cette anatomie est d'une importance capitale dans la pratique ... Image diverticulaire de la vessie et hydronéphrose sont.

MOTS CLES. Vessie – Tumeurs infiltrantes – Tumeurs superficielles. JURY . Je traiterai mes maîtres avec le respect et la reconnaissance qui leur sont dus. Je pratiquerai ma . Anatomie-Pathologique .. Diverticule de vessie. □ Autres ...

15 oct. 2010 . La diverticulose colique est un ensemble de hernies ou diverticules situés sur la . Comprendre la Gastro-entérologie; Anatomie · Pathologies . Cependant on lui relie parfois certains signes fonctionnels digestifs comme des . anormale entre le colon et les organes de voisinage tels la vessie, le vagin,.

C'est ainsi que devant une pathologie rencontrée dans le cadre d'une duplication urétérale, . Les diverticules de vessie et les duplications seront simplement abordées. Exstrophie . Le muscle detrusor a lui aussi une structure anormale.

Sigmoïdite diverticulaire, diverticulite sigmoïdienne, traitement, prise en charge. . entité anatomique, symptomatique définie la maladie diverticulaire du colon (MDC) . les différents points techniques sur le plan chirurgical et leur place actuelle .. d'air ou de produit de contraste dans la vessie en cas de fistule colo-vésiale.

De calibre progressif, elles dessinaient une large courbe dans leur moitié . permettait de forcer l'obstacle urétral et de drainer une vessie rétentionnelle. . le développement de l'anatomie pathologique et des études cadavériques mettant ... la présence ou l'absence de fistules, de nouvelles lumières ou de diverticules.

tumeurs malignes de la vessie et de la voie excrétrice supérieure, les tumeurs du rein et les lithiases . Des conférences de consensus ont donné un cadre à leur prise en charge. .. La disposition anatomique explique par ailleurs : • D'une .. -Il faut traiter les causes de stase (JPU, diverticule, . . ANATOMO PATHOLOGIE.

tendu du sommet de la vessie à l'ombilic. Il parcourt donc la ligne . La pathologie de l'ouraque, bien qu'assez rare, mérite . tification des formes anatomiques et des malformations . conservé

sa perméabilité, formant un diverticule en doigt.

Résumé: Introduction : Le diverticule congénital de la vessie, uropathie . Ce travail vise à établir une mise au point sur la prise en charge de cette pathologie. . l'obstacle à la vidange vésical et réparer l'anatomie vésicale et urétérale.

D'autres diverticules trouvent leur origine dans un défaut de la gaine de . De façon exceptionnelle, les diverticules de vessie peuvent s'inscrire dans le cadre d'un syndrome malformatif d'Ehlers-Danlos. ... la place de cette technique semble limitée, car elle ne traite qu'une des deux pathologies. . Anatomie Pathologique.

d'urine peut être le témoin d'une pathologie mal- formative basse urinaire dans . si leur découverte est échographique anténatale ou en présence de troubles urinaires quel que soit . diverticules de la vessie sont diagnostiqués au cours d'un bilan pour infection urinaire ou troubles . 1 – Type anatomique sur duplication :

A partir de trois nouvelles observations de rupture spontanée de la vessie . Après lavage péritonéale, le diverticule était réséqué et la vessie fermée en deux . L'étude anatomie pathologique a conclu à une tumeur urothéliale infiltrant le.

19 mai 2005 . L'anatomie prostatique différencie au sein du parenchyme prostatique 4 zones distinctes : . modifications neurologiques et par le vieillissement vésical lui-même. . La notion de prise médicamenteuse pour d'autres pathologies pouvant .. diverticules vésicaux; résidu post mictionnel avec vessie de lutte.

Addictologie · Anatomie et Cytologie Pathologiques · Biologie Médicale .. la cancérologie urologique (surrénale, rein, voie excrétrice, vessie, prostate, testicule, . rétrécissement de l'uretère, diverticule de la vessie, fistule vésico-vaginale, . les troubles mictionnels et l'incontinence de l'homme et la pathologie prostatique.

18 sept. 2008 . Les explications anatomiques avec Benoît Thevenet et Michel Cymes . La sigmoïdite est une pathologie très douloureuse qui toucherait plus d'un individu sur . Parfois, la vessie peut être touchée puisqu'elle se situe à proximité. . Il leur suffit de lutter contre la principale cause de développement des.

Vous êtes ici > Pathologies > Infections uro-génitales > Les cystites de la femme . Ceci est inhérent à l'anatomie féminine et aux habitudes mictionnelles (la . Les germes du vagin remontent normalement dans la vessie en faible quantité. . C'est une infection du rein lui-même qui entraîne beaucoup plus de fatigue et.

Les adhérences partielles qui leur donnent naissance peuvent s'établir : a. . Au sommet d'un diverticule de l'iléon , surtout au moyen du filament qui y . Knol>lauch, Diss. de entero- mcsocolocelc , Leyde, tère (1), la vessie (2) , le vagin (3).

1 sept. 2015 . Un diverticule est une petite cavité naturelle ou pathologique qui communique. Découvrez . Les diverticules urinaires (vessie et uretères).

L'anatomie interne de la prostate a été décrite par Mc Neal qui a recensé 4 zones : . -les pathologies et traitements pouvant affecter la diurèse. . Une étude de la vessie, à la recherche d'un retentissement à type de diverticule et la mesure .. pour les patients âgés de 50 à 75 ans, quelque soit leur symptomatologie urinaire.

Selon leur gravité, on distingue des malformations majeures, qui . variantes anatomiques du normal, sans conséquence sur la survie, facilement ... fistule iléo-ombilicale congénitale ou à un diverticule de Meckel) ; .. la vessie (réduite à la plaque vésicale, le détrusor) ; un défaut de fermeture du pubis est associé, ainsi.

. en avant, à la vessie ; en arrière, au rectum: chez la femme, elles répondent en outre aux deux . Diverticules , appendices. . Leur nombre , leur siège, leurs dispositions, varient singulièrement : ils jouent un rôle . Guiltot , elle est formée par un réseau vasculaire en grande partie veineux (Recherches anatomiques sur la.

Read Les Diverticules de la Vessie: Leur Anatomie, Leur Pathologie (Sciences) book reviews & author details and more at Amazon.in. Free delivery on qualified.

Cavité anatomique en forme de sac de taille variable, communiquant avec un conduit . altéré, tel que côlon, rectum, appendice, œsophage, vessie, trompe utérine. . Le diverticule du ventricule gauche n'a pas en lui même de conséquence . généralement congénital, n'ayant en soi aucune signification pathologique, mais.

Diverticule vésical : hernie de la muqueuse vésicale à travers la paroi détroisoriale. . Leur diagnostic se fait par échographie sus-pubienne et par cystoscopie. . d'un diverticule une tumeur de vessie dont la gravité est accrue dans la mesure où d'une part, leur diagnostic est difficile . Anatomie pathologique de l'adénome

Symposium II: Anatomy, Physiology, Pathology, Clinic and Therapy of the Bladder-Neck . de notre expérience nous avons trop négligé cette pathologie; quelques cas . apprécier à sa plus juste valeur l'état de la vessie, des uretères, des reins, . rattachés à leur cause exacte et le col doit être particulièrement suspecté si.

ture devient alors le support anatomique d'une pathologie variée dont les . Leur diagnostic est établi dans 60 % des cas chez l'enfant ou l'adolescent [1],.

Anatomie de la vessie · Tumeur de vessie. Le Rein . Accueil > Pathologies > La Prostate > Hypertrophie bénigne de prostate . A force de lutter contre l'obstacle lié à la prostate, la vessie peut s'épaissir (vessie de lutte). Il peut parfois y avoir des petites hernies qui se créent dans la paroi des vessies appelées diverticules.

Ce sont des glandes profondes, plaquées en arrière de la vessie. Elles s'appuient sur la face antérieure du rectum et, en bas, elles s'engagent par leur sommet,.

15 mai 2015 . Sainte Santé > Anatomie > Abdomen ou ventre > Anatomie du cæcum . Leur union latérale permet de former les freins de cette valvule qui . Parmi les pathologies issues du cæcum, on peut citer le volvulus . Il s'agit d'un acte chirurgical qui consiste à enlever l'appendice vermiculaire, le diverticule de la.

Anatomie pathologique - TP9 : Pathologie malformative : diverticule de Meckel, ..

Présentation de la ressource en auto-formation Diverticule de vessie . Leurs fiches descriptives sont indexées en respectant les standards SupLOMFR.

Anatomie pathologique. ASP : Abdomen . détermination de leurs caractères ; ceci est du à sa simplicité et surtout à l'apparition . Fait suite au col de la vessie .

Les tumeurs de vessie sont une pathologie fréquente chez l'homme . leur multifocalité au niveau de l'appareil urinaire avec dans environ 3% ... Figure 7 a : Diverticule de l'ouraque ... fonction du territoire anatomique, les ganglions iliaques.

La technique de traitement laparoscopique des diverticules de la vessie présente tous les aspects . Cette approche est bien standardisée pour cette pathologie.

La vessie est un organe musculo-membraneux extensible situé entre les uretères et l'urètre qui . pelviens dans leurs portions terminales explique le reflux vésico-urétéral. Pathologique, elle peut . compliance, et peut créer des diverticules.

l'expression pathologique la plus p p. g q p fréquente est l'infection d'un diverticule. → l'autre .. cavité anatomique adjacente. V i. V i. t t (i. i i b l t. Vessie surtout (signes urinaires banales et . 5% des sujets au cours de leur vie ? 5% des.

18 mars 2005 . Pathologie de l'ouraque. Dr Joseph G . Variantes anatomiques des reliquats physiologiques. Type I. > corde fibreuse bien définie entre la vessie et l'ombilic. > Patho . artère ombilicale. > Patho = sinus, kystes, diverticules.

L'infection débute généralement dans l'urètre ou dans la vessie. . le péritoine (péritonite) ou dans les intestins (diverticulite, inflammation des diverticules).

Diverticulose colique (fG) La diverticulose colique est une pathologie banale qui touche . et de

fistules avec d'autres organes comme la vessie ou le vagin.

RAPPEL ANATOMIQUE . 2-2 Diverticule isolé quelle que soit leur localisation . C'est une pathologie rare dans la population pédiatrique et son incidence reste . du diverticule congénital de la vessie et leurs places dans la prise en charge.

Cystoscopie : carcinome transitionnel de la vessie chez un chien, d'après Tams ... En 1983, les endoscopes devinrent entièrement étanches ce qui permit leur .. dans la vessie est parfois lié à des facteurs anatomiques locaux, qui peuvent être . Anomalies congénitales : diverticule de l'urètre, de la vessie, kystes de.

10 avr. 2015 . La cystite est une inflammation de la vessie qui touche plus souvent les . 2/13 Anatomie de l'appareil urinaire et infections . la cystite interstitielle peut se confondre avec d'autres pathologies aux . diverticule de l'urètre.

DE LA PATHOLOGIE CONGENITALE DE. L'OURAQUE : A propos . Embryologie et anatomie interne) il s'agit du diverticule de l'ouraque. (d) Enfin . Au 3ème trimestre la vessie n'est parfois plus visible et le diagnostic différentiel entre . varie de même que leur taille, leur nombre et leur position sur le cordon. Ils sont.

le colon, la vessie, la prostate et parfois l'intestin grêle peuvent s'engager progressivement .

ANATOMIE NORMALE DU DIAPHRAGME MUSCULAIRE PERINEAL . et de déceler des pathologies associées (tumeur rectale, diverticule . De nombreuses techniques ont fait l'objet d'études rétrospectives afin d'évaluer leur.

9 oct. 2016 . . hyperplasie bénigne de la prostate (HBP) est une pathologie bénigne (au sens . Anatomie masculine avec la prostate . d'une vessie de lutte, de diverticules de vessie, présence de calcul de vessie, d'une rétention chronique. .. Leur principe (à part l'incision cervico-prostatique), est d'enlever la partie.

Leur pronostic est lié à leur extension en profondeur et à distance. . La difficulté est de savoir quelles tumeurs de vessie superficielles vont évoluer vers une .. Il recherche l'existence d'autres pathologies liées au tabac: . diverticule.

Pour leur exploration, les méthodes d'imagerie sont en concurrence avec l'endoscopie. . La fréquence des tumeurs dans les diverticules vésicaux est attribuée à la stase et . L'examen anatomo-pathologique des tumeurs de vessie fournit deux types de ... Le substratum anatomique du col vésical et de l'urètre est normal.

On ne lui parle pas encore d'opération tant qu'il supporte les crises. . tu souffres apparemment de diverticulose, soit présences de ... Ainsi la diverticulose n'est pas une maladie mais plutôt une anomalie anatomique, et ne nécessite . l'exérèse du colon pathologique et la réalisation d'un anus artificiel.

17 juin 2014 . Diverticulite : inflammation et l'infection des diverticules. . c'est une particularité anatomique (après 70 ans, plus de la moitié des personnes ont . si le patient est bien suivi et n'a pas d'autres pathologies. . Une complication plus tardive (et plus rare) est la fistule dans un autre organe (vessie, vagin, etc.).

Vessie - Symptômes : La vessie est un organe particulièrement extensible, et élastique . C'est la raison pour laquelle, on apprend au patient à pratiquer lui-même des . due à l'excitation de certaines zones anatomiques du corps (région cervicale, . Les diverticules de la vessie, sont des petites cavités pathologiques de la.

1 déc. 2015 . Peut-on prévenir l'apparition de diverticules ? .. Un peu d'anatomie ... Les personnes ayant des membres de leur famille atteints de cette maladie ... dans l'abdomen (comme par exemples la vessie, l'utérus chez la femme).

Anatomie Pathologique. 121. Pr. MAHFOUD ... suivent le bon chemin dans leur vie et leurs études. Je te dédie ce ... II) Le diverticule congénital de la vessie : .

Une biopsie de la muqueuse de la vessie – permet d'obtenir un diagnostic . soit il existe une

source de bactéries et une pathologie de la vessie à la fois. . Il peut exister des calculs ou des saillies herniaires – diverticules, dans la vessie même. . ne leur a pas diagnostiqué un état précancéreux ou un cancer de la vessie.

1 août 2013 . Les diverticules de la vessie : leur anatomie, leur pathologie / par le Dr Alcée Durrieux,. -- 1901 -- livre.

La vessie, malgré sa haute importance physiologique et pathologique, . leurs deux membranes, leur canal inflexe à diverticules cellulaires, et leur épithélium.

diverticule vessie. 8 . Leur traitement est chirurgical (excision du diverticule ou résection . Partagez Anatomie pathologique générale et spéciale sur Facebook.

30 oct. 2017 . Un diverticule est une cavité naturelle ou pathologique, généralement en . Anatomie, chirurgie respiratoire, imagerie médicale et interventionnelle . l'urine) c'est un prolapsus de la muqueuse à travers la paroi de la vessie.

Pathologie chirurgicale. Qui nous ... Figure 8 : Diverticule rectal. Figure 9 . Figure 13 : Repérage anatomique de la zone en périphérie de la hernie périnéale .. Le mésocôlon transverse reste libre quant à lui et croise le plan médian. .. A la suite d'efforts expulsifs importants, la vessie peut subir une rétroflexion et passer.

Rappel anatomique : La vessie est le réservoir dans lequel l'urine provenant des reins est stockée avant . Synonyme CISMef : vessie, maladies; pathologies de la vessie; affections de la vessie; .. Diverticule de la vessie (intervention pour).

La prostate est un organe situé sous la vessie, en avant du rectum et en arrière . Deux éléments anatomiques importants sont intimement liés à la prostate : les.

31 déc. 2013 . Anatomie gynécologique : l'urètre, description anatomique, fonctions physiologiques et pathologies fréquentes en . L'urètre n'est pas qu'un simple conduit anatomique, car il possède un système sphinctérien complexe lui permettant . Chez l'homme l'urètre s'ouvre sur la vessie dans sa partie proximale,.

Cnamts – DSES – DESP – pioglitazone et cancer de la vessie – document du 07/06/2011. Page 1/41 . l'entrée dans la cohorte ou dans les 6 mois suivant leur entrée dans la cohorte ont .. Pour aucune autre localisation anatomique de cancer il n'était retrouvé, ... Exérèse de diverticule de la vessie, par coelioscopie.

C'est surtout par leur cause qu'on les différencie. .. Il s'agit notamment de pathologies des organes connexes (p. ex. diverticules), mais aussi des . est préférable et plus facile, parce qu'elle tient compte de l'asymétrie anatomique du côlon.

Les symptômes les plus courants sont un besoin fréquent d'uriner et une douleur ou une sensation de brûlure à la miction. Les médecins peuvent souvent poser.

On doit les rechercher a leur point de départ du rein, au niveau du hile. . Coupe longitudinale a travers la vessie, montrant un rein en situation basse, pelvienne chez ... segment d'épaisseur anormale est pathologique. Etudier . miction le diverticule peut se collaber ou augmenter de taille. 2. ... Anatomie normale 198.

Radio-anatomie de l'appareil urinaire .. C'est lui qui gère toute l'homéostasie de la tension artérielle. .. D24-D25-D26 : Pathologie : diverticule de vessie.

. de nombreuses objections contre ces remarques sur les diverticules ; mais il est . mais seulement de faire voir que l'anatomie pathologique ne fournit pas de . les mêmes rapports avec le tube alimentaire , que l'ouraque avec la vessie.

28 août 2015 . Le patient urine ensuite pour vider sa vessie et il est effectué avec la sonde de . de diverticules de la paroi vesicale ou de calculs de vessie, présence . n'est pas habituelle dans le cadre de la pathologie bénigne de l'adénome qui . miction ainsi que leur retentissement péjoratif sur l'appareil urinaire et le.

5 mai 2006 . une augmentation de leur grade, soit en infiltrant la paroi. .. L'appréciation du

stade d'une tumeur développée dans un diverticule est difficile car sa ... M. Anatomie pathologique des tumeurs superficielles de la vessie.

L'anatomo-pathologie, ou anatomie pathologique, est une spécialité médicale qui se . Elle distingue les kystes du rein en 4 types, en fonction de leur aspect.